Aus der medizinischen Universitätsklinik zu Marburg.

Die Röntgendiagnose der Miliartuberkulose.

Inaugural-Dissertation

zur

Erlangung der Doktorwürde

in der

Medizin, Chirurgie und Geburtshülfe

der

Hohen Medizinischen Fakultät der Universität Marburg

ACAD.
LUGD.BAT.
BIBL.

vorgelegt von

Karl Matzdorff
aus Berlin.

Chr. Schaaf, Marburg i. H.
Spezialdruckerei für Dissertationen.
1913.

Von der Medizinischen Fakultät der Universität Marburg
als Dissertation angenommen am 10. Juli 1913.

Referent: Herr Geh. Rat Professor Dr. Matthes.

Meinen lieben Eltern.

Digitized by the Internet Archive
in 2026

https://archive.org/details/IA41556031_0067

Die Diagnose der Miliartuberkulose hat von jeher dem Arzte große Schwierigkeiten bereitet. Es hat daher nicht an Bemühungen gefehlt, die Symptomatologie der Krankheit und insbesondere die differential-diagnostisch wichtigen Erscheinungen genau festzulegen. Wir wissen demgemäß, wann mit dem Vorhandensein einer Miliartuberkulose gerechnet werden muß, ja wir können in vielen Fällen sagen, daß mit Wahrscheinlichkeit diese Erkrankung vorliegt, aber die sichere Diagnose ist erst nach langer, oft mehrere Wochen dauernder Beobachtung des Kranken möglich. Man könnte glauben, daß bei der ohnehin letalen Prognose der Krankheit diese Tatsache nicht allzusehr ins Gewicht fällt. Dem ist jedoch nicht so. Bei Verwechslung mit anderen infektiösen Krankheiten können nicht nur wie beim Typhus notwendige Isolierungs- und Desinfektionsmaßregeln versäumt, sondern auch therapeutische Maßnahmen (Diät, Bäderbehandlung u. s. w.) bei falscher Diagnose nicht genügend angeordnet

werden. Endlich ist auch sehr bedenklich, wenn eine falsche Prognose gestellt wird.

Wir erkennen also, von welch weittragender Wichtigkeit es ist, die richtige Diagnose zu treffen und in unserem speziellen Falle die Miliartuberkulose frühzeitig zu erkennen. Jeder Fortschritt auf diagnostischem Gebiete ist entsprechend zu würdigen. Wir wollen deshalb die diagnostischen Hilfsmittel, welche uns die letzten Jahre gebracht haben, an der Hand einiger Krankengeschichten von Miliartuberkulose einer kritischen Besprechung unterziehen. Aus denselben wird sich ergeben, welch erheblichen Fortschritt die Röntgenaufnahme bedeutet.

Was das allgemeine Krankheitsbild angeht, so bedarf dies kaum einer besonderen Erörterung. Freilich die Angabe, daß der Allgemeinzustand der Kranken in allen Fällen von Miliartuberkulose ein sehr schwerer sei, trifft nach Beobachtungen der jüngsten Zeit nicht mehr zu. Jetzt, wo wir in der Lage sind, die Krankheit schon in einem sehr frühen Stadium mit Sicherheit zu erkennen, sehen wir auch, daß sie außerordentlich schleichend beginnen und das Allgemeinbefinden lange Zeit mindestens wenig beeinflussen kann. Ein treffendes Beispiel bietet unser Fall Schwalm (Krankengeschichte Nr. 4). Wir haben hier einen munteren, 11jährigen Jungen vor uns, der im Beginn der klinischen Beobachtung sich

noch gerne an den Spielen seiner Saalkameraden beteiligte und nur mit Mühe an das Bett zu fesseln war. Freilich klagte er gelegentlich über Kopfschmerzen und Müdigkeit, aber im übrigen war sein Befinden kaum gestört. Während 5 Wochen nahm er 1 kg an Gewicht zu und erst ganz allmählich bot er den Eindruck eines Schwerkranken. Solche subakut verlaufenden Formen hat bei Säuglingen schon früher Finkelstein[1]) beschrieben; er hält sie für relativ häufig und meint, daß sie nur deshalb weniger bekannt sind, weil solche Fälle wegen der zunächst unbedeutenden Natur der Störungen nicht oder erst im letzten akuten Nachschub den Krankenhäusern zugeführt werden. Unser Fall III, der einen drei Monate alten Säugling betrifft, bestätigt diese Angabe vollständig. Das Kind nahm bis kurz vor dem Tode noch leidlich an Gewicht zu und zeigte nur leichte Allgemeinerscheinungen in Form von Appetitlosigkeit, mangelnder Agilität und Blässe. Übrigens hat Leichtenstern[2]) sogar von einer ambulanten Form der Miliartuberkulose gesprochen, die er namentlich bei alten Leuten mit Herzmuskelentartung beobachtete.

Der Schwere des Krankheitsbildes entspricht im allgemeinen der Fieberverlauf. Neben geringfügigen Fieberbewegungen oder gar normalen Temperaturen (Leichtenstern[3])), wie sie in den eben geschilderten Fällen vorkommen, sehen wir hoch-

fieberhafte Zustände. Eine charakteristische Fieberkurve erhalten wir aber bei der Miliartuberkulose niemals. Wohl am häufigsten ist der remittierende Typus, eine hohe Continua oder intermittierendes Fieber. Gewöhnlich aber wird gar nicht an einen bestimmten Typus während des ganzen Verlaufs festgehalten. Es wechseln Remissionen mit Intermissionen oder einer Continua ab. Dieser Eigentümlichkeit ist einige diagnostische Bedeutung zugesprochen worden, allein die Regellosigkeit des Fiebers, die man als für Miliartuberkulose sprechend bisher ansah, kommt nach unseren Beobachtungen ebenso bei anderen Tuberkuloseformen vor, die man, bevor man eine Diagnose mit dem Röntgenbild stellen konnte, leicht für Miliartuberkulose hätte ansprechen können. Ganz eklatant zeigen uns dies kürzlich die Temperaturkurven dreier Geschwister, von denen der eine schon erwähnte Knabe an Miliartuberkulose zu Grunde ging, ein Bruder an Hilustuberkulose und der dritte an einer beiderseitigen disseminierten käsigen Peribronchitis litt. Die physikalischen Erscheinungen auf den Lungen waren in allen drei Fällen anfangs negativ, die kutanen Tuberkulosereaktionen positiv und die sonstige Untersuchung ergab keinen Grund für das Fieber. Nach dem Verlauf desselben allein und den übrigen klinischen Erscheinungen hätte man jedesmal den Verdacht auf eine Miliartuberkulose haben müssen.

Das Studium der Kurven trug also nicht im geringsten zur Klärung des Krankheitsbildes bei (cf. diese).

Nicht viel mehr fördert die Untersuchung der Zirkulationsorgane. Mit Recht zwar gilt die Pulsbeschleunigung als eines der konstantesten Symptome der Miliartuberkulose und dieser Befund wird sicherlich gegenüber der Annahme eines Typhus recht erheblich ins Gewicht fallen. Bei den ferner differentialdiagnostisch in Betracht kommenden septischen Erkrankungen pflegt der Puls erheblich beschleunigt zu sein, sogar noch in höherem Maße als bei Miliartuberkulose. Es ist jedoch der Puls bei Sepsis auffallend weich und klein und zu Unregelmäßigkeiten geneigt. Das sind aber immerhin gegenüber dem Verhalten bei Miliartuberkulose graduelle Unterschiede. Daß übrigens bei Beteiligung der Meningen an der Tuberkelaussaat auch einmal die Pulsfrequenz herabgedrückt werden kann, sei nur nebenbei erwähnt. Systolische Geräusche am Herzen, sowie Akzentuation des zweiten Pulmonaltons sind zumal im Kindesalter, das am häufigsten von der Miliartuberkulose betroffen wird, ein so gewöhnlicher Befund, daß hierauf kein Gewicht gelegt werden und namentlich nicht der Schluß auf eine septische Endokarditis gezogen werden kann.

Von Seiten der Respirationsorgane wird gewöhnlich eine wesentliche Steigerung der Atem-

frequenz angegeben, die nicht in rechtem Verhältnis zu dem physikalischen Befund über den Lungen steht. In der Tat kommen Fälle vor, bei denen bei Erwachsenen 40—60, bei Kindern sogar 90 Atemzüge in der Minute bestehen, während perkutorisch lediglich eine gewisse Tympanie über einzelnen Lungenabschnitten und auskultatorisch Rasselgeräusche nachweisbar sind. Romberg gibt in von Merings Lehrbuch der inneren Medizin dagegen an, daß die Atmung auffallend tief und angestrengt sei, ein Befund, den wir bei unseren Fällen nicht bestätigen konnten. Vielleicht hört man auch gelegentlich jene auffallend weichen pleuritischen Reibegeräusche, wie sie Jürgensen[4]) beschrieben und auf eine Tuberkeleruption an den Pleuren bezogen hat. Dabei quält den Kranken ein kurzer, trockener Husten ohne Auswurf. Dann liegen in der Tat die Verhältnisse so, dass die Wahrscheinlichkeitsdiagnose Miliartuberkulose lauten kann. Läßt sich womöglich noch eine Lungenblähung und eine gewisse Cyanose feststellen, so ist eine Symptomentrias gegeben, die den Verdacht fast zur Sicherheit erhebt. Aber alle diese Erscheinungen brauchen nicht vorhanden zu sein. Krehl[5]) hat sogar neulich darauf hingewiesen, daß Cyanose, Dyspnoe und Lungenblähung zu dem Bilde der Miliartuberkulose gar nicht gehören, sondern durch sekundäre Bronchopneumonien bedingt sind. Er bezieht sich dabei auf

die Erfahrung v. Recklinghausens am Sektionstisch, die er selbst immer wieder bestätigt fand. Dem ganz entsprechend haben auch wir verschiedentlich beobachtet, daß diese Symptome fast gänzlich bei der Miliartuberkulose fehlen können, auf der anderen Seite bot der Knabe Schwalm bis zum Tode eine leichte Cyanose dar, und dort ließ sich bei genauester Untersuchung der Lungen post mortem weder makro- noch mikroskopisch ein bronchopneumonischer Herd feststellen. Man muß also doch wohl annehmen, daß unter Umständen die reichliche Entwicklung von Miliartuberkeln in den Atmungsorganen allein bereits die Atmungsfläche einengt und die Zirkulation in der Lunge erschwert. Wir sehen jedenfalls, daß die diagnostische Bedeutung solcher Symptome nicht allzuhoch angerechnet werden darf, Irrtümer sind hier zweifellos leicht möglich.

Noch viel weniger Schlüsse läßt die Untersuchung der Verdauungsorgane zu. Obstipation ist häufig, zumal wenn Meningitis hinzutritt. Aber auch Diarrhöen kommen speziell bei akutem Ausbruch der Krankheit vor. Der Appetit ist zunächst gut, wird aber im weiteren Verlauf immer schlechter. Übelsein und Erbrechen sind wiederum Zeichen von einer Affektion der Meningen, also Spätsymptome.

Die Leber ist zuweilen nachweislich vergrößert, die Milz zwar gewöhnlich nicht palpabel, aber doch perkutorisch vergrößert.

Die Untersuchung des Urins ergibt vielfach das Vorhandensein geringen Eiweißgehaltes, dabei ist die Menge gering, die Farbe dunkel. Wir können also lediglich von einem Fieberharn sprechen und gewinnen keine weiteren Anhaltspunkte hieraus. Allerdings fällt die Diazo-Reaktion vielfach positiv aus, aber auch dieser Befund ist nicht recht brauchbar, da er bei anderen Formen schwerer Tuberkulose und namentlich bei Typhus auch zu erheben ist. Und dann gilt hiervon wieder dasselbe, was wir bei allen anderen Erscheinungen hervorheben mußten, die Diazoreaktion ist kein konstantes Symptom. Wenn gelegentlich Tuberkelbazillen im Urin gefunden worden sind (Kleczetoff[6]), so steht dem die Tatsache gegenüber, daß dieser Nachweis auch bei anderen Formen schwerer Tuberkulose gelingt.

Regelmäßig wird das Nervensystem von der Erkrankung mitbetroffen, sei es auch nur, daß sich dies in Form von Kopfschmerzen, Schläfrigkeit und Schwindel äußert, Symptome, die wir auf Toxineinwirkung beziehen müssen. Diagnostische Bedeutung beanspruchen jedoch erst die Zeichen einer Meningenaffektion. Freilich finden wir auch bei anderen Infektionskrankheiten, insbesondere bei Typhus und Pneumonie, Meningismen und Meningitiden, die ganz entsprechende Erscheinungen machen können. Aber wir besitzen doch in der Untersuchung des

durch Spinalpunktion gewonnenen Liquor cerebrospinalis die Möglichkeit, exakten Aufschluß über den Erkrankungsprozeß der Meningen zu erhalten. Bei der Miliartuberkulose entspricht der Befund naturgemäß demjenigen, den wir bei der isolierten Meningitis tuberculosa zu erheben pflegen. Der Liquor entleert sich gewöhnlich unter erhöhtem Druck, er ist klar oder leicht getrübt, der Eiweißgehalt ist erhöht, das Sediment enthält meist überwiegend Lymphozyten, wenngleich Fälle vorkommen, bei denen ebenso reichlich polynucleäre Leukozyten gefunden werden. Ausschlaggebend ist daher nur der Nachweis von Tuberkelbazillen. Er gelingt in der Mehrzahl der Fälle, wenn man den Liquor bis zum nächsten Tage in den Brutschrank (37° C) stellt und das Eintreten der überaus charakteristischen Netzbildung abwartet. Dieses feine Gerinnungsnetz nämlich enthält die Tuberkelbazillen, allerdings vielfach in so geringer Zahl, daß oft stundenlanges Durchsuchen der Präparate erforderlich ist.

So einwandfrei auf diese Weise auch das Krankheitsbild geklärt wird, die meningitischen Erscheinungen sind bei der Miliartuberkulose gewöhnlich der Abschluß der ganzen Erkrankung, uns aber kommt es darauf an, möglichst frühzeitig sichere Anhaltspunkte für die Diagnose zu gewinnen. Dazu sind sie also leider nicht im Stande. Das gleiche

gilt von dem zweiten sicheren Symptom der Miliartuberkulose, der disseminierten Tuberkulose der Aderhaut, welche uns der Augenspiegel erkennen läßt.

Nach ihrer Entdeckung durch Jäger hatte man zuerst geglaubt, in ihr ein konstantes Symptom erblicken zu dürfen (Cohnheim[7])). Später stellte sich jedoch heraus, daß dies keineswegs der Fall ist. Die Chorioidealtuberkel können vollständig fehlen, in anderen Fällen aber lassen sie sich trotz genauester Untersuchung nicht feststellen und werden erst auf dem Sektionstisch entdeckt. Nicht unerwähnt darf außerdem bleiben, daß bei Sepsis ganz ähnliche Entzündungsherde in den Chorioidea auftreten können, die selbst von Spezialisten schwer von Tuberkeln unterschieden werden können (Mendel[8])), und daß auf der anderen Seite bei Miliartuberkulose Netzhautblutungen beobachtet worden sind (Cohnheim[7]), Marx[9])), die die Verwechslung mit einer septischen Krankheit sehr nahe legen.

Unter diesen Umständen hat man sich mit besonderem Eifer der Untersuchung des Blutes zugewandt, in der Hoffnung, hier konstante und sichere Veränderungen zu finden. Aber schon bezüglich der Morphologie des Blutes differieren die Angaben beträchtlich. Während z. B. Seifert-Müller die Ansicht vertreten, daß die Leukopenie ein wichtiges Hilfsmittel für die Differentialdiagnose des Typhus gegen-

über der Miliartuberkulose abgibt, erklären Steinitz und Rostoski[4]) die Verminderung der Leukozytenzahl für einen ganz regelmäßigen Befund bei Miliartuberkulose. Nach Lenhartz[10]) verläuft die Miliartuberkulose ohne jede Andeutung von Leukozytose, andere fanden wiederum eine mäßige Verminderung der Leukozyten (Nägeli[11])). In den Fällen meiner Beobachtungen waren die Werte 4200, 7200, 14200, 10400, also sehr wechselnd. Ziehen wir in Betracht, daß die Leukozytose das Charakteristikum rein entzündlicher Krankheiten ist, so ist an sich bei der Miliartuberkulose kein Grund für die Steigerung der Leukozytenzahlen gegeben. Wir wissen jedoch, daß die hinzutretende Meningitis bei starker eitriger Exsudation die Werte in die Höhe treiben kann, und so mögen die Unterschiede — wenigstens teilweise — ihre Erklärung finden. Jedenfalls sehen wir, daß irgendwelche diagnostische Schlüsse aus der Leukozytenzahl nicht zu ziehen sind. Weniger Beachtung hat bisher das Verhältnis einzelner Leukozytenformen zueinander gefunden. Hirschfeld beobachtete in einem Fall Überwiegen der polymorphkernigen neutrophilen, sowie Fehlen der eosinophilen Zellen. Die gleiche Verschiebung des Blutbildes ist Matthes[12]) einigemale aufgefallen. Da ähnliche Befunde sich höchstens bei Pneumonie vor der Krise oder bei Typhus nur im ersten Beginn finden, erscheint ihm

dieses Symptom von erheblich diagnostischer Wichtigkeit. Wie unser Fall III. lehrt, darf man jedoch beim Fehlen der Polynucleose Miliartuberkulose nicht ausschließen. Allerdings handelt es sich nicht um einen reinen Fall von Miliartuberkulose, wie wir später sehen werden. Es fanden sich hier folgende Werte: von 10400 weißen Blutkörperchen waren 70,5% Leukozyten, 29,5% Lymphozyten.

Von größter Wichtigkeit für die Differentialdiagnose kann die bakteriologische Untersuchung des Blutes sein. Freilich der Nachweis der Tuberkelbazillen im strömenden Blute fördert uns nach neueren Untersuchungen nicht, denn er ist bei allen anderen Formen von Tuberkulose, ja selbst bei latenter Tuberkulose, also klinisch vollkommen gesunden Individuen, gelungen (Liebermeister[13]), Schnitter[14]), Randle, Rosenberger[15]), Jessen und Rabinowitsch[16]). Es ist allerdings zweifelhaft geworden, ob die in mehrfachen Fällen gefundenen säurefesten Stäbchen tatsächlich immer als Tuberkelbazillen anzusprechen sind. Insbesondere mußte das Mißverhältnis auffallen, welches zwischen den zahlreichen mikroskopischen Befunden und den geringen Ergebnissen der von einigen Autoren gleichzeitig vorgenommenen Tierversuche zu Tage trat. Mit bakteriologischen Tuberkuloseuntersuchungen vertraute Mikroskopiker möchten zwar, wie Rabinowitsch[17]) meint, in Blutpräparaten

echte Tuberkelbazillen von säurefesten Stäbchen oder anderen Gebilden bakterioskopisch unterscheiden können, aber für die sichere Erkennung ist das Tierexperiment allgemein unerläßlich. Wir verfügen nun schon über eine ganze Reihe durch den Tierversuch kontrollierter Untersuchungen, die den Tuberkelbazillennachweis auch bei allen anderen Formen der Tuberkulose erbringen; von einem für die Miliartuberkulose charakteristischen Befund kann also nicht die Rede sein.

Dagegen kann uns die kulturelle Blutuntersuchung in zweifelhaften Fällen Aufklärung bringen. Beim Typhus lassen sich in der Regel schon sehr frühzeitig die Bazillen in strömendem Blute nachweisen und bei der Sepsis gelingt es wenigstens in einem gewissen Bruchteil der Fälle. Oftmals allerdings wird es nötig sein, die Blutkultur mehrfach zu wiederholen, bis ein positives Ergebnis erreicht wird. Es darf aber nicht verschwiegen werden, daß Beobachtungen in der Tat vorliegen (Busse[18]), Krenker[19])), nach denen Typhusbazillen auch bei Kranken mit Miliartuberkulose im Blute vorkommen. Man vermutet, daß es sich um Bazillenträger handelt, bei denen die Typhusbazillen durch tuberkulöse Darmgeschwüre den Eintritt in die Blutbahn gefunden haben.

Ähnlich steht es mit der serologischen Blutuntersuchung. Die Komplementbindungsreaktion mit Tuber-

kulin wird auch bei anderen schweren Tuberkuloseformen gefunden und ist ein keineswegs konstantes Symptom. Die Agglutination auf Typhusbazillen, die im Zweifelsfalle für Typhus sprechen könnte, kommt einerseits bei Miliartuberkulose vor, andererseits bei Typhus erst in späteren Wochen, in einzelnen Fällen erst in der 5. Woche.

Aus dem Verhalten der Pirquetschen Cutanreaktion bei Miliartuberkulose können brauchbare Schlüsse nur in beschränktem Maße gezogen werden. Im Anfange, wo die Cutanreaktion gewöhnlich deutlich positiv ausfällt, gestattet sie uns nur den Schluß, daß eine Tuberkulose vorliegt und das nur in den ersten beiden Lebensjahren. Später aber nimmt bekanntlich die Tuberkulinempfindlichkeit beträchtlich zu. Man findet auch die Cutanreaktion nur schwach ausgeprägt oder sie fehlt vollständig. Es lag nahe, diesen auffallend schwachen Ausfall der Tuberkulinreaktion im Zweifelsfalle für die Diagnose Miliartuberkulose oder Meningitistuberkulose zu verwerten (Hamburger[20]). Es hat sich jedoch bei der Massenanwendung der Pirquetschen Cutanimpfung ergeben, daß sowohl andere Formen schwerster Tuberkulose als auch schwere Allgemeinerkrankungen nicht tuberkulöser Natur die Tuberkulinempfindlichkeit wesentlich herabsetzten. Wir finden häufig eine schwache Tuberkulinreaktion tuberkulöser Individuen

bei Erkrankungen an Pneumonie, Pneumokokkenmeningitis, bei Typhus, Meningitis cerebrospinalis und schließlich ganz regelmäßig bei Masern vor. Nach Hamburger ist das Charakteristikum der abgeschwächten Cutanreaktion nur Rötung, dagegen keine oder nur geringe Infiltration; ich möchte hinzufügen, daß auch das schnelle Verschwinden der Reaktion als typisch angesehen werden kann. Nach 24 Stunden ist zwar deutliche Rötung und Infiltration zu konstatieren, nach 48 Stunden aber fällt nunmehr eine blass-livide Färbung auf. Schließlich nach 72 Stunden ist von der Reaktion kaum noch etwas zu sehen.

Wichtiger als die künstliche Tuberkulinreaktion sind uns im allgemeinen gewisse Hautveränderungen tuberkulösen Ursprungs, die Tuberkulide. Denn sie zeigen nicht nur in den ersten Lebensjahren, sondern auch noch späterhin jederzeit aktive Tuberkulose an, unter der Voraussetzung, daß sie seit kurzem bestehen. Wir rechnen zu den Tuberkuliden das Gumma scrophulosorum, den Lichen scrophulosorum, die Folliklis (papulo-nekrotisches Tuberkulid) und das Erythema induratum Bazin. Genauere Angaben, wie häufig diese verschiedenen Formen bei der Miliartuberkulose vorkommen, liegen nicht vor. Von der Meningitis tuberculosa, die ja im Grunde der Miliartuberkulose vollständig gleichgesetzt werden kann, wird behauptet, daß bei ihr keine Tuberkulide auf-

treten und zwar wird dies bei Leiner[21]) auf den kurzen Zeitraum geschoben, der zur Entwicklung der Hautveränderung zur Verfügung steht, von Hamburger dagegen als Ausdruck der herabgesetzten Tuberkulinempfindlichkeit des Organismus aufgefaßt. Hamburger sieht nämlich in den Tuberkuliden die Manifestation spontan im Organismus sich abspielender Tuberkulinreaktionen. Er hält sie m. a. W. für eine Wirkung des Giftes der Tuberkelbazillen. In ähnlicher Weise bezeichnet Moro[22]) die Tuberkulide als sekundäre Infekte eines primär-tuberkulösen Organismus und betont dabei, daß nicht alle sekundären Lokalerscheinungen der Tuberkuloseinfektion die Anwesenheit von Tuberkelbazillen am Orte ihrer Entstehung zur unbedingten Voraussetzung haben, insbesondere erklärt er den Lichen scrophulosorum für eine „cutane tuberculotoxische Reflexneurose". Es ist nicht unsere Absicht, in eine ausführliche Diskussion darüber einzutreten, wie weit diese Auffassung von der toxischen Entstehung der Tuberkulide berechtigt ist. Es gibt bekanntlich eine grosse Reihe von Dermatologen, die sich für die haematogene bazilläre Entstehung der hauptsächlichsten Formen der Tuberkulide: Lichen scrophulosorum, Folliklis, Erythema induratum Bazin aussprechen, ohne allerdings vollgültige Beweise hierfür beibringen zu können. Sollte es sich herausstellen, daß tatsächlich mit einer bazillär-haematogenen Ent-

stehung gerechnet werden muß, so müßte allerdings die Erklärung Hamburgers für das Nichtentstehen der Tuberkulide bei Meningitis fallen gelassen werden. Wir selbst haben in unserem Falle Schwalm von subakuter Miliartuberkulose das Auftreten einer typischen Folliklis beobachtet, allerdings zu einer Zeit, wo die Cutanreaktion noch keine Herabsetzung der Tuberkulinempfindlichkeit anzeigte. Somit sind wir nicht in der Lage, uns für die eine oder andere Entstehungsart zu entscheiden.

Man könnte ja denken, daß dies durch die Untersuchung auf Bazillen relativ leicht geschehen könnte. Aber bei allen Tuberkulidformen ist der färberische und tierexperimentelle Bazillennachweis nur in vereinzelten Fällen gelungen, der gelegentliche Befund virulenter Bazillen in solchen Dermatosen kann jedoch nicht ohne weiteres gegen ihre toxische Natur geltend gemacht werden (Moro). Auch in unserem Falle ist der Bazillennachweis nicht gelungen.

Klinisch sehr nahe stehen den Tuberkuliden andere Efflorescenzen der Haut, die bei der Miliartuberkulose vorkommen und als disseminierte akute Miliartuberkel der Haut bezeichnet worden sind. Die verschiedenen Efflorescenztypen sind beschrieben: punktförmige, knötchenförmige, bläschenförmige Efflorescenzen, selbst größere Blasen, Pusteln und Furunkeln ähnliche Infiltrate und Geschwüre ver-

schiedener Größe. Als charakteristisch gelten für die Effloreszenzen im Gegensatz zu den Tuberkuliden starke, regressive Metamorphosen, z. B. Nekrosen im Zentrum, sowie das Vorhandensein mehr oder weniger reichlicher Tuberkelbazillen. Leiner und Spieler[21]) haben außerdem eine akute haemorrhagische Miliartuberkulose der Haut beschrieben.

Das disseminiert an Stamm und Extremitäten event. auch im Gesicht auftretende Exanthem hat nach ihrer Beschreibung im allgemeinen purpuraähnlichen Charakter. Die einzelnen Effloreszenzen sind durchschnittlich stecknadelkopf- bis hirsekorngroß, ganz flach, kaum über das Hautniveau hervorragend, livid, rot bis rotbraun gefärbt, auf Fingerdruck nicht vollständig abblassend, zentral teils nur ein hellerer Farbenton, teils eine kleine Delle, teils Krüstchen oder kleine Schüppchen zeigend. Histologisch entsprechen den Effloreszenzen Nekroseherde in Cutis und Subcutis, in deren Zentrum sich Gefäßtromben und meist Tuberkelbazillen finden. Sie sind also wohl auf Embolisierung kleiner Hautgefäße durch die Bazillen zurückzuführen. Durch ihren haemorrhagischen Charakter sind sie bereits klinisch sicher von den sonst ja durchaus ähnlichen papulonekrotischen Tuberkuliden zu unterscheiden, sie sind pathognostisch für Miliartuberkulose und können gegebenenfalls für die Frühdiagnose verwendet werden.

Allerdings ist eine Irrtumsmöglichkeit vorhanden. Es liegen in der Literatur mehrfach Angaben vor, daß, wenn auch schon bei Miliartuberkulose eine Roseola beobachtet wurde, deren Auftreten natürlich eine Verwechslung mit dem Typhus nahe legt. Es ist möglich, und dieser Meinung haben auch Leiner und Spieler Ausdruck gegeben, daß diese Roseola zu den haemorrhagischen Tuberkuliden gehört und sich davon vielleicht auch durch eine event. Andeutung von zentraler Nekrose unterscheiden läßt. Wir vermögen jedoch aus eigener Erfahrung nichts darüber auszusagen.

Aus allem diesem geht hervor, daß die genannten Hilfsmittel uns bei der Frühdiagnose der Miliartuberkulose häufig in Stich lassen. Die sicheren Kennzeichen dieser werden erst deutlich, wenn die Krankheit fast abgelaufen ist. Unsere sämtlichen am Schluß aufgeführten Krankengeschichten beweisen dies aufs neue. In allen Fällen gelang es jedoch, die Diagnose sehr frühzeitig zu stellen und zwar konnte dies allein auf Grund des Röntgenbefundes der Lungen geschehen. Die ersten derartigen Aufnahmen zeigte Klieneberger 1908 auf dem vierten Kongreß der Deutschen Röntgengesellschaft. Er beschreibt das Röntgenbild folgendermaßen: Beide Lungenfelder sind für die Röntgenstrahlen weniger durchgängig als normal. Sie bieten ein feingeflecktes, marmoriertes

Aussehen, indem feinste kreisförmige, hellere Stellen mit ebensolchen dunkleren Partien abwechseln. Die verminderte Helligkeit der Lungenfelder erklärte er durch die mit der Tuberkelaussaat verbundene Zunahme der Lungendichtigkeit. Die Marmorierung aber ist seiner Ansicht nach so zu verstehen, daß die verschiedenen Teile der Lunge in jeder Vertikalebene wechselnde Dichtigkeiten bezw. Reflexionsverhältnisse für die Röntgenstrahlen darbieten, mit a. W., daß eine wechselnde große Zahl infiltrierter Partien übereinander liegt, oder sich in den verschiedenen Strahlenebenen ungleichmäßig zahlreich projiziert. Auf dem gleichen Kongreß zeigten Schlayer, Otten und Presuhn dann analoge Bilder. Alle waren sich darin einig, daß die Kenntnis des charakteristischen Röntgenogramms für die Diagnose der Miliartuberkulose von einschneidender Bedeutung ist, denn schon diese Bilder stammten teilweise von Kranken, die ganz unklare Erscheinungen dargeboten hatten.

Weiterhin hat dann 1909 Kleinschmidt[23]) einen entsprechenden Röntgenbefund bei einem jungen Manne erhoben, der ohne schwere Allgemeinerscheinungen mit dem Zeichen einer fieberhaften diffusen Bronchitis im Eppendorfer Krankenhause Aufnahme fand. Dyspnoe und Cyanose fehlten in diesem Falle vollständig. Der klinische Befund gab somit wenig

Anhaltspunkte für das Bestehen einer Miliartuberkulose. Mit einem Schlage aber wurde das Krankheitsbild durch die Röntgenplatte geklärt.

1910 beschrieb Achelis[24]) drei ähnlich liegende Fälle. Von besonderem Interesse ist seine Beobachtung, daß das Röntgenbild unter Umständen derartig feine Veränderungen in den Lungen aufzudecken vermag, wie sie selbst dem Anatomen nicht ohne weiteres makroskopisch erkennbar sind. Eine ganz junge, feinste Aussaat submiliarer Knötchen gab bereits — allerdings bei der Leiche — die charakteristische Marmorierung des Röntgenbildes. Diese Tatsache zeigt wohl am deutlichsten, wie geeignet die Röntgenphotographie für die Frühdiagnose der Miliartuberkulose ist.

In den letzten Jahren ist noch mehrfach darauf hingewiesen worden, welchen bedeutenden Fortschritt wir hier errungen haben, ich erwähne nur die Ausführungen von Haudeck, Assmann und Lorey auf dem 7. Röntgenkongreß 1911, sowie den schon zitierten Vortrag von Krehl[5]) in der Heidelberger Medizinischen Gesellschaft. Während also hierüber allerseits Einigkeit herrscht, ist über die Entstehung des Röntgenbildes eifrigst debattiert worden. Während Klieneberger, Kleinschmidt und Achelis von Marmorierung sprachen und die Schatten durch Summation verschiedener Tuberkel erklärten, meinen

Haudeck und Aßmann die einzelnen Knötchen zu sehen. Die feinen, mehr oder weniger dicht nebeneinander stehenden Fleckchen von Stecknadelkopf- bis etwa Graupenkorngröße entsprechen nach Aßmann dem der Platte am nächsten liegenden Tuberkel, während die Verdunkelung des Lungenfeldes als Summationswirkung anzusehen ist. Der Vergleich der Röntgenplatte mit dem autoptischen Befunde soll dies ganz deutlich zeigen. Allerdings sind nun, um dies zu erkennen, nur Aufnahmen in Atemstillstand, also Moment- oder Leichenaufnahmen erforderlich.

Wenn wir uns selbst auf Grund unserer Röntgenplatten hierzu äußern sollen, so sei vorausgeschickt, daß auch wir über Zeit- und Moment-, sowie über Leichenaufnahmen verfügen. Der Unterschied zwischen der Klarheit des Bildes bei Zeit- und Momentaufnahmen ist deutlich, und zwar sind es die letzten vorzüglich, die eine sichere Diagnosestellung auf den ersten Blick ermöglichen. Bei Atemstillstand zeigt das Bild in der Tat in gewissen Bezirken mehr oder weniger dicht nebeneinander stehende Fleckchen von kaum Stecknadelgröße. An anderen Stellen aber konfluieren die Herdchen, hier muß das Bild also durch Aufeinanderprojektion von Knötchen in verschiedener Ebene erklärt werden. Eine allgemeine Abdunkelung der Lungenfelder ist auch auf unseren

Platten zu erkennen. Was nun der Vergleich mit dem autoptischen Befund angeht, so glauben wir zwar die dichtere Stellung der Tuberkel in gewissen Lungenabschnitten erkennen zu können, weitere Schlüsse sind uns jedoch nicht möglich.

Differential-diagnostisch kommt für das Röntgenbild der Miliartuberkulose vor allem das Bild der disseminierten Bronchopneumonie in Betracht, wie sie bei Masern und Keuchhusten beobachtet wird. Die Schatten sind hier jedoch in der Regel etwas intensiver. Sie haben ungleiche Größe und sind nicht so gleichmäßig über beide Lungenfelder verteilt, vielmehr in der Hilusgegend dichter angeordnet. Eine gewisse Ähnlichkeit besitzen ferner die Bilder chalikotischer Lungen, immerhin findet man hier, wie Dittlen auch auf dem 7. Röntgenkongreß mit Recht betont hat, die Schatten stärker, unregelmäßiger und wesentlich grobfleckiger als bei der Miliartuberkulose. Schließlich verdienen noch die Lungenveränderungen, welche sich nach Jodipininjektionen (Hürter[25])) im Röntgenbild darbieten, Erwähnung.

Außerdem sind in allen diesen Fällen die klinische Beobachtung und der Verlauf in den meisten Fällen für eine Entscheidung maßgebend, Zweifel können höchstens entstehen bei den Formen schwerster Tuberkulose, die durch Generalisierung auf dem Bronchialwege sich entwickeln (Peribronchitis caseosa).

Denn auch hier findet man weiche, netzförmig angeordnete Schatten, die über beide Lungenfelder in voller Ausdehnung verbreitet sind. Aber die Schatten und Schattenbänder sind breiter, jedenfalls ist von einer Punktierung nicht zu sprechen. Beim Vergleich mit dem Bilde der Miliartuberkulose ergibt sich dieser Unterschied ohne weiteres.

Somit kann man die Röntgenuntersuchung als einwandfreies, diagnostisches Hilfsmittel bei der Miliartuberkulose betrachten und wird sie umsomehr in zweifelhaften Fällen heranziehen müssen, da sie regelmäßig sicheren Aufschluß gibt; denn es sind bisher noch nie durch die Sektion bestätigte Fälle beobachtet, bei denen die Röntgenuntersuchung ein negatives Resultat ergeben hätte. Ihr Wert wird dadurch noch wesentlich erhöht, daß sie schon im frühen Stadium der Erkrankung mit besten Aussichten anwendbar ist. Dittlen hat bereits ausgesprochen, daß das charakteristische Bild schon vier Wochen vor dem Auftreten der Chorioidealtuberkel vorhanden sein kann. Wir selbst konnten in zwei Fällen (Albert und Schwalm) zwei Monate vor dem Tode durch die Röntgenaufnahme die bis dahin durchaus unklare Erkrankung mit Sicherheit als Miliartuberkulose ansprechen.

Ich lasse jetzt die Krankengeschichten einiger Fälle folgen, welche ich selbst beobachtete, bei denen

schon im Anfang mittelst der Röntgenmethode die Diagnose der Miliartuberkulose zu stellen war, während die anderen Symptome keine sichere Diagnose zuließen.

I. Anna Elisabeth Albert, 7 Jahre alt, aus Ziegenhain, 24. IV. bis 10. VI. 1912 in der Klinik.

Anamnese. Die Eltern sind gesund. Ein Bruder ist tot im Alter von 14 Tagen, 5 andere Geschwister leben und sind gesund.

Seit Januar 1912 ist die Patientin krank mit Schmerzen in der linken Brust und im Magen. Sie war oft müde, dann aber wieder auch munter. Gelegentlich trat Husten und Erbrechen auf. Sie hat noch immer mit den anderen Kindern gespielt, verlangte aber oft ins Bett und hatte geringes Fieber.

Status praesens: Blasses schwächliches Kind in schlechtem Ernährungszustand mit schlaffer Muskulatur und geringem Fettpolster.

Gesicht: blaß, ängstlicher Ausdruck. Schleimhäute mäßig mit Blut gefüllt.

Augen: Pupillen reagieren auf Lichteinfall und Konvergenz, Hintergrund normal.

Hals: Kleine Drüsen palpabel.

Thorax: gut gewölbt, mit symmetrischer Ausdehnung.

Lungengrenzen: Rechts vorn fünfter Interkostalraum, hinten beiderseits zehnte Rippe in der Skapular-

linie, rechts hinten unten leichte Schallverkürzung. Überall vesikuläres Atmen, keine Geräusche.

Herz: Grenzen normal, Töne rein, Puls frequent aequal regulär, mittelvoll.

Abdomen: Oberhalb des Nabels sind die Bauchdecken etwas gespannt, unterhalb desselben weich, nicht eingesunken, keine Druckempfindlichkeit.

Milz und Leber: nicht palpabel.

Reflexe: Patellarreflex: schwach, keine Nackensteifigkeit, kein Beugen der Beine beim Erheben des Oberkörpers, keine Dermographie.

Urin: ohne Zucker und Eiweiß.

Aus der weiteren Krankengeschichte ist hervorzuheben: Der Allgemeinzustand wurde mit einem Fieberanstieg, der 8 Tage nach der Aufnahme erfolgte, schwer. Das Kind war dauernd soporös, lag in sogenannter Jagdhundstellung im Bett. Weitere Hinweise für die eingetretene Beteiligung der Meningen zeigte die am 14. Tage eintretende Differenz der Stärke der Patellarreflexe. Auch war Fußklonus öfters auszulösen und zwar immer rechts. Die Dermographie war zuerst undeutlich, später sehr deutlich. Nackensteifigkeit trat auch erst später auf. Kernig war nie positiv. Die am 28. Tage vorgenommene Lumbalpunktion ergab klaren Liquor ohne Netzbildung.

Über der Lunge waren zuerst vereinzelte trockene Geräusche zu hören. Später an verschiedenen Stellen feinblasiges Rasseln, Cyanose war einmal deutlich zu sehen. Die Pirquetsche Reaktion war schwach positiv, die Milz war nie palpabel. Das Fieber bewegte sich während der ganzen Beobachtung zwischen 38° und 39° mit starken Remissionen morgens und abends, zuerst 1 Grad, später 2 Grad.

Das Röntgenbild, das gleich nach der Aufnahme gemacht wurde, als noch keine der oben beschriebenen Symptome von Seiten der Meningen vorhanden waren, sicherte auch in diesem Falle die Diagnose.

Die Patientin wurde gegen ärztlichen Rat entlassen.

II. Katharine Kellner, 6 Jahre alt, aus Frielendorf. In der Klinik 21. IV. 1910 bis 30. IV. 1910.

Anamnese: Der Vater der Patientin ist gesund, die Mutter soll früher lungenleidend gewesen sein, eine Schwester ist gesund. Das Kind soll nach Angabe der Eltern längere Zeit husten und schlecht aussehen.

Status praesens: Zierliches Kind in mäßigem Ernährungszustand. Einige kleine weiche Drüsen hinter dem musculus sternocleidomastoideus fühlbar. Die Haut und die sichtbaren Schleimhäute blaß.

Kopf: gut beweglich, Zunge nicht belegt.

Augen: Die Pupillen sind eng, beiderseits gleich weit, reagieren prompt auf Lichteinfall und Konvergenz. Augenhintergrund normal.

Thorax: mäßig gewölbt, dehnt sich gleichmäßig und wenig ergiebig aus.

Lungen-Grenzen: Rechts vorn unten unterer Rand der sechsten Rippe. Beiderseits hinten unten elfte Rippe in der Skapularlinie. Über der ganzen Lunge sonorer Perkussionshall und diffuses feinblasiges feuchtes Rasseln und Giemen.

Herz: Spitzenstoß nicht fühlbar.

Relative Dämpfung linker Sternalrand etwas innerhalb der Mammillarlinie und unterer Rand der dritten Rippe. Töne rein, Puls mäßig gefüllt und gespannt.

Abdomen: weich, nirgends druckempfindlich.

Milz und Leber: nicht nachweisbar vergrößert.

Reflexe: gut auslösbar.

Urin: ohne Eiweiß und Zucker.

Die Krankheit verlief unter hohem andauerndem Fieber, das den Typus der Continua darbot mit gleichzeitiger hoher Pulsfrequenz (150). Das Allgemeinbefinden war schlecht. Am 7. Tage nach Aufnahme in die Klinik traten Nackensteifigkeit, Hyperaesthesie und Kernig auf, also die Zeichen der meningealen Erkrankung.

Die Lungen zeigten am 6. Tage eine Blähung (beiderseits hintere untere Grenze, 12. Rippe in der Scapularlinie). Der auskultatorische Befund blieb derselbe.

Die Pirquetsche Reaktion war positiv. Die Röntgenplatte, die am zweiten Tage angefertigt wurde, zeigte deutlich die fein disseminierten Knötchen der Miliartuberkulose. Das Kind wurde gegen den ärztlichen Rat entlassen.

III. Johann Wilhelm Heck, 14 Tage alt, aus Ziegenhain. 15. I. bis 29. III. 13 in der Klinik.

Anamnese: Der Vater ist gesund, die Mutter starb, als das Kind 14 Tage alt war, an Larynx- und Lungentuberkulose. Drei Geschwister sind tot, das eine wahrscheinlich an Darmtuberkulose. Fünf andere leben, eins ist krank an Drüsentuberkulose. Die Familie wohnt in Ziegenhain in absolut tuberkulöser Umgebung. Das Kind wurde dauernd in dem Bett der Mutter gehalten und wenig gestillt.

Status praesens: Zartes Kind von gesunder Hautfarbe, keine Ödeme. Einige Drüsen sind hinter dem Sternocleidomastoideus tastbar, keine Thoracal- und Cubitaldrüsen. Länge 50 cm. Thoraxumfang 29,5 cm. Kopfumfang 34 cm.

Starke Rhinitis.

Thorax: Die Lungen sind in normalen Grenzen. Lauter Perkussionsschall und reines Atmen.

Röntgenaufnahme ohne Befund am 15. I. 13.

Herz in normalen Grenzen, die Töne sind rein.

Abdomen ist leicht eindrückbar. Die Milz und Leber sind palpabel.

Reflexe sind auslösbar.

Urin: Enthält durch Essigsäure fallbare Körper, sonst normal.

Das Allgemeinbefinden war 8 Wochen gut, was sich auch in der Gewichtszunahme von 2500 bis 3300 Gramm bei künstlicher Ernährung dokumentiert. Nach der achten Woche begann der Appetit schlecht zu werden und das Gewicht nahm ab.

Die Pirquetsche Reaktion war in den ersten vier Wochen negativ und dann positiv. Sie wurde kontrolliert durch Tuberkulininjektion (1 mg), die eine drei Tage dauernde Rötung und Infiltration zur Folge hatte. Nach vier Wochen, am 13. II., zeigte das Röntgenbild beiderseits in der Hilusgegend feine Schattenbildung. Nach 8 Wochen, am 15. III., ergab es die typischen disseminierten Herde der Miliartuberkulose der Lunge.

Über dieser waren gegen Ende vereinzelte trockene Geräusche zu hören. Erst vier Tage vor dem Tode trat Cyanose auf.

Die Milz war schon in der 4. Krankheitswoche palpabel.

Der Tod erfolgte unter Ausbildung von Ödemen am ganzen Körper nach 10 Wochen.

Die Temperatur zeigte von der 6. Woche ab stärkere Remissionen (36,8 38,2) am Tage. Vorher war sie normal.

Sektionsbefund: Bronchialdrüsen beiderseits ausgedehnt verkäst. Beide Lungen mit zahllosen teils miliaren, teils schon konfluierten Tuberkelknötchen durchsetzt. Auch kleinere bronchopneumonische Herde auf beiden Lungen vorhanden. Pleuren beiderseits mit miliaren Knötchen übersät.

Multiple Schwellung der Lymphdrüsen, besonders der des Halses, des Mesenteriums und der seitlich des Ductus thoracicus mit zahlreichen eingelagerten, teilweise schon verkästen Tuberkelknötchen.

Leber, Milz, Nieren mit zahlreichen miliaren Knötchen besetzt.

Im unteren Ende des Blinddarm mehrere flachere Geschwüre in den Peyerschen Plaques, zum Teil konfluiert und verkäst.

Also auch in diesem Falle sicherte beim Auftreten von Allgemeinerscheinungen, Appetitlosigkeit, Blässe u. s. w. das Röntgenbild mit einem Schlage die Diagnose. Allerdings wies die positive Pirquetsche Reaktion schon vorher auf einen tuberkulösen Prozeß hin. Es handelte sich hier, wie auch aus dem Sektionsbericht hervorgeht, nicht um eine reine Miliartuberkulose, sondern um einen von den Fällen kindlicher Tuberkulose, die in ihrer Ausbreitung der Miliartuberkulose ähnlich sind und deswegen auch ein analoges Röntgenbild geben, die aber letzten Endes doch als disseminierte Tuberkuloseherdchen von nicht

ganz einheitlicher zeitlicher Provenienz angesprochen werden müssen. Immerhin haben wir den Fall, da er auch eine miliare Aussaat in anderen Organen zeigte, als Miliartuberkulose aufzufassen müssen geglaubt.

IV. Heinrich Schwalm, 11 Jahre alt, aus Ziegenhain. 24. IV. bis 29. VI. in der Klinik.

Anamnese: Patient ist das älteste Kind von 8 Geschwistern, ein Bruder hat schon zweimal Lungenentzündung gehabt, eine Schwester soll skrophulös sein, ein Bruder, der mit ihm zusammenschlief, ist in der chirurgischen Klinik wegen kalten Abszesses auf der Brust (Sternum), ein anderer Bruder ist wegen Mediastinaldrüsen vom 13. IV. bis 24. VII. hier im Krankenhause gewesen. Ein dritter Bruder ist an Peribronchitis caseosa hier gestorben. Die übrigen Geschwister leben und sind gesund. Die Eltern ebenfalls.

Zu Weihnachten 1911 fühlte sich Patient unwohl, hatte Kopfschmerzen, Seitenstechen in der linken Brustseite, Schmerzen in der linken Brustseite, Schmerzen in der linken Halsseite. Im Januar 1912 trat Besserung ein. Am 20. IV. 1912 wieder Schmerzen in der linken Brustseite, Kopfschmerzen und Abgeschlagenheit. Im März traten die jetzigen Hautveränderungen auf.

Status praesens: Für sein Alter schlecht genährtes Kind von leidlich gutem Knochenbau und schlaffer Muskulatur.

Gesicht: Leidlich gute Gesichtsfarbe, sichtbare Schleimhäute gut blutgefüllt.

Augen: Pupillen reagieren auf Lichteinfall und Konvergenz gut. Die linke Pupille erscheint etwas größer als die rechte.

Hals: Deutliche Struma. Auf der linken Seite einige kleine Drüsen.

Thorax: Gleichmäßig und symmetrisch ausgedehnt, kein Nachschleppen bei tiefer Atmung.

Lungen: Grenzen rechts vorne unterer Rand der 6. Rippe. Hinten unten beiderseits 11. Rippe. Überall sonorer Schall, keine Dämpfung.

Herz: Grenzen normal, absolute Dämpfung, oberer unterer Rand der vierten Rippe, nach rechts linker Sternalrand, nach links im 5. Intercostalraum innerhalb der Mammillarlinie. Töne rein. Puls regulär, mittelvoll, aequal.

Abdomen: Gute Muskulatur, nirgends Druckempfindlichkeit.

Lunge und Leber: Grenzen normal. Milz nicht palpabel.

Extremitäten: Am linken Unterarm und auf dem rechten Schulterblatt papulosquamöse Efflorescenzen von fast Linsengröße. Auf dem rechten Oberschenkel

mit einer Borke bedeckte gerötete Stelle von Erbsengröße. Sonst an allen Extremitäten Purpuraflecken.

Nervensystem: Reflexe gut auslösbar.

Aus dem Krankheitsverlauf sind folgende wichtige Punkte hervorzuheben:

Die Pirquetsche Reaktion war am 25. IV. stark positiv, blaßte aber rasch wieder ab. Sie wurde am 21. IV. wiederholt, war nach 24 Stunden positiv und blaßte auffallend rasch wieder ab, wurde livide und war nach zwei Tagen wieder vollständig verschwunden.

Von den im Status beschriebenen Efflorescenzen wurde am 24. IV. eine Schuppe spontan abgestoßen: stark ausgeschnittener flacher Hautdefekt. Grund weißlich belegt. Am 6. V. und 11. V. erschienen am linken Unterschenkel drei, an der rechten Hand zwei neue Efflorescenzen. Diese sind in frischem Zustande hellrot, später mehr livide, durch Kompression der Umgebung abblassend; sie sind etwas erhaben, Zentralschuppenbildung von der Umgebung scharf abgegrenzt. Die Milz war am 8. V. bei tiefer Atmung fühlbar, sonst nie.

Die Atmung war zuerst fast normal, nie gesteigert, nie Dyspnoe. Am 24. V. vereinzelte kleinblasige Rasselgeräusche. Am 27. VI. Husten bei tiefer Inspiration. Am 29. IV. war vorübergehende Lippencyanose zu sehen, am 11. V. trat leichte allgemeine

Cyanose auf, die in ihrer Intensität wechselte, aber bis zum Tode bestehen blieb.

Das Allgemeinbefinden war bis zum 11. V. merkwürdig gut. Es traten an diesem Tage Kopfschmerzen auf, gleichzeitig Erbrechen, Kernig, Nackensteifigkeit und Dermographie. Der Liquor war klar. Der Eiweißgehalt vermehrt, Netzbildung. Diese Kopfschmerzen traten häufig wieder auf, sodaß oft lumbal punktiert wurde, was Erleichterung verschaffte. Am 18. VI. war das Punktat stark getrübt, Kernig, Nackensteifigkeit u. s. w., auch Hyperaesthesie vorhanden. Der Kranke war unruhig, verwirrt und stöhnte immerfort. Am 21. VI. trat plötzlich eine auffallende Remission ein. Bald trat jedoch wieder Verschlechterung ein. Die letzte Punktion am 29. VI. ergab 3 ccm gelblich leicht getrübte Flüssigkeit, abends $10^1/_2$ exitus letalis.

Die Temperatur stets erhöht 29°. Starke Remissionen, 2° bis 2,5° am Tage, erst gegen das Ende unregelmäßig.

Der Puls schwankt um 100 herum, auch beim Einsetzen der meningealen Symptome nicht verlangsamt, voll bis ganz kurz vor dem Tode.

Die Diazoreaktion am 27. IV. und 3. V. —, am 8. V. +.

Im Blut war der Nachweis der Tuberkelbazillen negativ.

Sektionsbericht (Pathologisches Institut zu Marburg): Auf der Schnittfläche zeigte die linke Lunge mäßigen Blut- und Luftgehalt. Über der ganzen linken Lunge hirsekorngroße, im Unterlappen etwas größere, harte, teils verkäste Knötchen von gelblich weißer Farbe, die Pleura außer Verwachsungen glatt und spiegelnd. Die rechte Lunge an der Pleura corticalis stark verwachsen, sonst die Pleura spiegelnd. Die rechte Lunge wie die linke. In der Spitze des rechten Oberlappens ein derber, haselnußgroßer, gelblicher Käseherd.

Miliare Aussaat von Tuberkelknötchen in Milz, Niere, Peritoneum und weichen Hirnhäuten.

Struma parenchymatosa. Tuberkulöse Ulcera der Haut, tuberkulöse Darmulcera. Konglomerattuberkel des Großhirns und Kleinhirns, Hyperaemie der weichen Hirnhäute.

Dieser Fall zeigt auch schon am 24. IV., also zwei Monate vor dem Tode, das charakteristische Röntgenbild. Die Hauteffloreszenzen erlauben zwar die Diagnose einer aktiven Tuberkulose, aber daß es sich um eine Miliartuberkulose handelt, war lediglich aus dem Röntgenbilde zu entnehmen.

Zum Schluß möchte ich nicht versäumen, auch an dieser Stelle Herrn Geheimrat Prof. Dr. Matthes für die Anregung zu dieser Arbeit und die mir überlassenen Fälle, und Herrn Privatdozent Dr. Kleinschmidt für die freundliche Unterstützung meinen ergebensten Dank auszusprechen.

Literatur.

1. Finkelstein, Lehrbuch der Säuglingskrankheiten. 1905, 1. Band.
2. Leichtenstern, Bemerkungen zur subfebrilen und afebrilen Form der akuten Miliartuberkulose. (Deutsche Med. Wochenschrift 1891).
3. Derselbe.
4. Steinitz-Rostoski, Handbuch der inneren Medizin 1911.
5. Krehl, Zur Diagnose der Miliartuberkulose. Münchener Med. Wochenschrift 1911. (Naturhist. medizin. Verein zu Heidelberg).
6. Kleczetoff, Zur Diagnose der Miliartuberkulose. (Münchener Med. Wochenschrift 1904).
7. Cohnheim, Über Tuberkulose der Chorioidea. (Virchows Archiv Nr. 39).
8. Mendel, Zentralblatt für Augenheilkunde 1901.
9. Marx, Über das Vorkommen von Netzhautblutungen bei Miliartuberkulose. (Münchener Med. Wochenschrift 1906).
10. Lenhartz, Mikroskopie und Chemie am Krankenbett. 1907.
11. Naegeli, Blutkrankheiten und Blutdiagnostik. 1908.
12. Matthes, Zur Diagnose der Miliartuberkulose. (Med. Klinik Nr. 44, 1912).
13. Liebermeister, Über Tuberkelbazillen im Blute der Phtisiker. (Versammlung der deutschen Naturforscher 1908. Zentralblatt für allgemeine Pathologie und pathologische Anatomie 1908).

14. Schnitter, Nachweis und Bedeutung der Tuberkelbazillen im strömenden Phtisikerblut. (Deutsche Med. Wochenschrift 1909).
15. Randle-C. Rosenberger, The amerikan Journal of medical Sciencs for February 1900.
16. Jessen u. Rabinowitsch, Über das Vorkommen der Tuberkelbazillen im Blute und die praktische Bedeutung dieser Erscheinung. (Deutsche Med. Wochenschrift 1910).
17. Rabinowitsch, Blutbefunde bei Tuberkulose. (Berliner klin. Wochenschrift 1913 Nr. 3).
18. Busse, Steinitz-Rostoski cf. 4.
19. Krenker, Steinitz-Rostoski cf. 4.
20. Hamburger, Die Tuberkulose des Kindes. 1912.
21. Leiner u. Spieler: Ergebnisse der inneren Medizin und Kinderheilkunde 1911, (7. Band).
22. Moro, Klinische Ergebnisse der Tuberkulinreaktion. (Beitrag zur Klinik der Tuberkulose, 12. Heft, 1909).
23. Kleinschmidt, Jahrbuch der Hamburger Staats-Krankenanstalten Bd. 14, 1909.
24. Achelis, Über Röntgendiagnose der Miliartuberkulose. (Münchener Med. Wochenschrift 1910).
25. Hürter, Verdichtungen im Lungengewebe, vorgetäuscht durch Niederschläge nach Jodipininjektionen. (Zeitschr. für Röntgenkunde und Radiumforschung 1910).

Lebenslauf.

Ich, Karl Oskar Eduard Matzdorff, wurde am 12. Juli 1889 zu Berlin als Sohn des Oberlehrers Dr. Karl Matzdorff, jetzt Direktors der V. Realschule zu Berlin, und seiner Ehefrau Gertrud Matzdorff geb. Ries, beide evang. Konfession, geboren. Ich besuchte das Lessinggymnasium in Berlin von Oktober 1895 bis Ostern 1908 und erlangte am 18. März 1908 das Zeugnis der Reife. Die ersten fünf Semester meines Studiums verbrachte ich auf der Universität Jena. Dort bestand ich am 26. Juli 1910 die ärztliche Vorprüfung. Das Wintersemester 1910/11 war ich in Berlin. Die beiden folgenden Semester in München. Die letzten war ich in Marburg, wo ich am 12. Februar 1913 exmatrikuliert wurde, um mich der Staatsprüfung zu unterziehen. Diese bestand ich am 5. Mai 1913 daselbst. Seitdem bin ich in der Medizinischen Poliklinik zu Marburg als Medizinalpraktikant tätig.

Meine akademischen Lehrer waren

in Jena: Biedermann, v. Eggeling, Häckel, Knorr, Lubosch, Maurer, Nohl, Plate, Stahl, Stoy, Weinel, Winkelmann †;

in Berlin: v. Bergmann, Blumenthal, Bockenheimer, Joachimsthal, Kraus, Orth;

in München: v. Angerer, v. Bauer †, Döderlein, Gebele, v. Gruber, Herzog, Hörmann, Klaußner, Klein, Lange, May, Neumayer, Posselt, Schlösser, Seitz, Ziegenspeck;

in Marburg: Bonhoff, Bielschowsky, Gürber, Gasser, Hildebrand, Hohmeier, König, Kraus, Matthes, Müller, Ostmann, Schmidt, Tuczek, Zangemeister.

I. Heinrich Schwalm
(Miliartuberkulose).

II. Jakob Schwalm
(Hilustuberkulose)
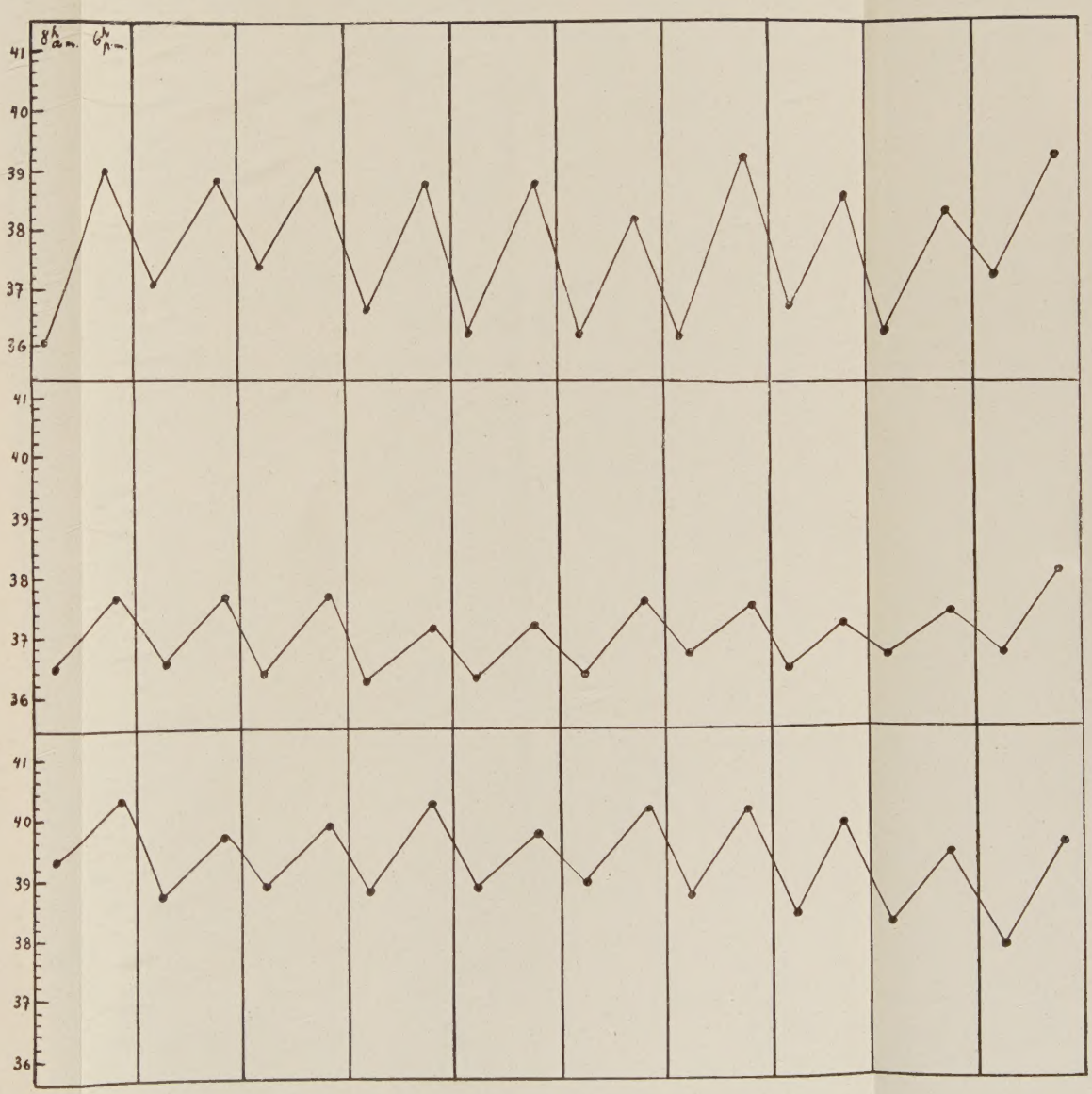
III. Georg Schwalm
(Disseminierte käsige Peribronchitis).